



***Dental Implant* sebagai Stabilisasi Gigi Tiruan Lengkap Rahang Bawah: Laporan Kasus**

**Dian Samuel Hasudungan^{1*}, Sheryn Marcha Ramaniasari², Erdiarti Dyah
Wahyuningtyas³, Cindy Hendrawan⁴, Nurul Hidayati⁵**

¹⁻⁵Program Studi Kedokteran Gigi, Universitas Negeri Surabaya, Indonesia

*Penulis korespondens: idianhasudungan@unesa.ac.id¹

Abstract. *Edentulism is a condition of total tooth loss that has a significant impact on the efficiency of mastics, phonetics, and facial aesthetics. This case report presents the rehabilitation of a 72-year-old female patient with a condition of total mandible edentulus using two standard-diameter implants that support the overdenture with a locator retention system. Treatment procedures include clinical evaluation, radiographic analysis, implant placement, prosthesis placement, as well as follow-up evaluation to assess function and comfort. The results of the treatment showed an increase in patient retention, stability, and comfort in daily activities. In addition, patients reported improved confidence and quality of life after the use of implant-based overdentures. These findings confirm that overdenture with mandibular implant support is a predictive, effective, and reliable rehabilitation method in treating total edentulism. The success of this case provides clinical evidence that implant-based approaches are able to overcome the limitations of conventional prostheses, as well as being a solution that supports the functional and psychosocial aspects of elderly patients. Thus, implant-based overdenture can be recommended as the primary therapeutic option in the rehabilitation of mandibular edentulism.*

Keywords: *Dental Implants; Edentulism; Locator Attachment; Mandibular Overdenture; Prosthodontic Rehabilitation.*

Abstrak. *Edentulisme merupakan kondisi kehilangan gigi secara total yang berdampak signifikan terhadap efisiensi mastikasi, fonetik, dan estetika wajah. Laporan kasus ini menyajikan rehabilitasi seorang pasien wanita berusia 72 tahun dengan kondisi edentulus total mandibula menggunakan dua implan berdiameter standar yang mendukung overdenture dengan sistem retensi locator. Prosedur perawatan meliputi evaluasi klinis, analisis radiografis, pemasangan implan, pemasangan prosthesis, serta evaluasi lanjutan untuk menilai fungsi dan kenyamanan. Hasil perawatan menunjukkan adanya peningkatan retensi, stabilitas, serta kenyamanan pasien dalam aktivitas sehari-hari. Selain itu, pasien melaporkan peningkatan kepercayaan diri dan kualitas hidup setelah penggunaan overdenture berbasis implan. Temuan ini menegaskan bahwa overdenture dengan dukungan implan mandibula merupakan metode rehabilitasi yang prediktif, efektif, dan dapat diandalkan dalam menangani Edentulisme total. Keberhasilan kasus ini memberikan bukti klinis bahwa pendekatan berbasis implan mampu mengatasi keterbatasan prosthesis konvensional, sekaligus menjadi solusi yang mendukung aspek fungsional dan psikososial pasien lanjut usia. Dengan demikian, overdenture berbasis implan dapat direkomendasikan sebagai pilihan terapi utama dalam rehabilitasi Edentulisme mandibula.*

Kata kunci: *Attachment Locator; Edentulisme; Implan Gigi; Mandibula; Rehabilitasi Prostodontik*

1. PENDAHULUAN

Kehilangan gigi, baik sebagian maupun seluruhnya, dapat menyebabkan berbagai gangguan fungsional dan estetik yang menimbulkan ketidaknyamanan pada individu yang mengalaminya (Maeno, 2024). Kehilangan seluruh gigi juga dapat memengaruhi fungsi sistem organ lainnya. Sistem mastikasi merupakan salah satu sistem yang paling terdampak, sehingga kemampuan pengunyahan mengalami penurunan. (Dong et al., 2025; Gaewkhiew et al., 2017)(Gaewkhiew et al., 2017; Katagiri et al., 2025) Kondisi ini dapat meningkatkan beban kerja saluran pencernaan akibat konsumsi makanan yang tidak terproses secara optimal selama mastikasi, yang pada akhirnya dapat berdampak negatif terhadap status nutrisi dan kesehatan

sistem pencernaan. Selain itu, kehilangan gigi juga berkontribusi terhadap perubahan kontur wajah yang nyata akibat hilangnya dukungan struktural pada otot-otot wajah dan perioral. (Maeno, 2024)

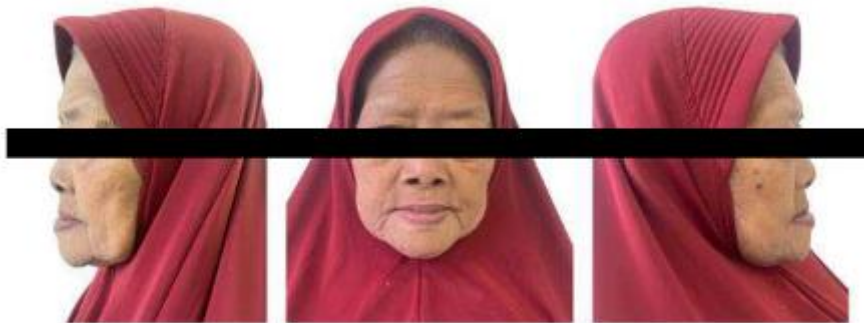Selain itu, salah satu konsekuensi penting dari *Edentulisme* adalah terjadinya resorpsi prosesus alveolar pada individu edentulus yang kemudian menyebabkan penyusutan alveolar ridge (*residual ridge*). Fenomena ini berlangsung dalam periode yang bervariasi pada setiap individu dan dipengaruhi oleh berbagai faktor. Laju resorpsi residual ridge paling cepat terjadi dalam enam bulan pertama setelah pencabutan gigi. (DL, 2007) Pembuatan gigi tiruan lengkap (GTL) berperan dalam mencegah atrofi residual ridge, penurunan dimensi vertikal akibat berkurangnya dukungan dentisi terhadap otot pipi, serta hilangnya oklusi sentrik. (Zarb, 2013) Selama fungsi mastikasi berlangsung, mandibula akan berupaya berkontak dengan maksila; oleh karena itu, kehilangan gigi pada rahang atas maupun rahang bawah dapat menyebabkan hilangnya oklusi sentrik yang berujung pada protrusi mandibula dan akhirnya menimbulkan malposisi sendi temporomandibular (*temporomandibular joint/ TMJ*). Kehilangan gigi posterior juga menyebabkan penurunan ukuran kondilus mandibula serta perataan permukaan artikularnya, sehingga dapat memicu terjadinya gangguan TMJ. (DL, 2007)

Mengingat luasnya komplikasi yang ditimbulkan akibat kehilangan gigi, pembuatan gigi tiruan dapat dilakukan untuk mengurangi dampak merugikan tersebut. Kehilangan gigi dapat menyebabkan resorpsi residual ridge yang mengakibatkan berkurangnya area penyangga gigi tiruan (*denture bearing area*) serta perubahan profil wajah pasien. (DL, 2007; Khalifa et al., 2016) Saat ini, banyak pasien datang dengan kondisi resorpsi residual ridge yang berat sehingga menyulitkan perawatan prostodontik. (Rathee et al., 2025) Salah satu solusi yang dapat diterapkan pada kondisi ridge datar adalah penggunaan teknik *neutral zone* dalam pembuatan gigi tiruan lengkap. (Andrei et al., 2016) Alternatif lain yang dapat dipilih adalah penggunaan implan untuk meningkatkan stabilitas gigi tiruan. (DL, 2007; Katagiri et al., 2025) Implan memberikan dukungan dan retensi pada gigi tiruan sehingga dapat meningkatkan kenyamanan pasien serta kualitas hidup secara keseluruhan. (Khuder et al., 2017).

2. PRESENTASI KASUS

Seorang wanita Indonesia berusia 72 tahun datang ke klinik prostodonsia dengan keluhan kesulitan mengunyah, retensi gigi tiruan sebelumnya yang kurang baik, serta penurunan kejelasan bicara. Pasien mengharapkan peningkatan kenyamanan dan fungsi gigi tiruan. Berdasarkan anamnesis medis, tidak ditemukan kontraindikasi sistemik terhadap tindakan

perawatan. Sebelumnya, pasien menggunakan gigi tiruan sebagian lepasan yang dibuat oleh tenaga non-profesional

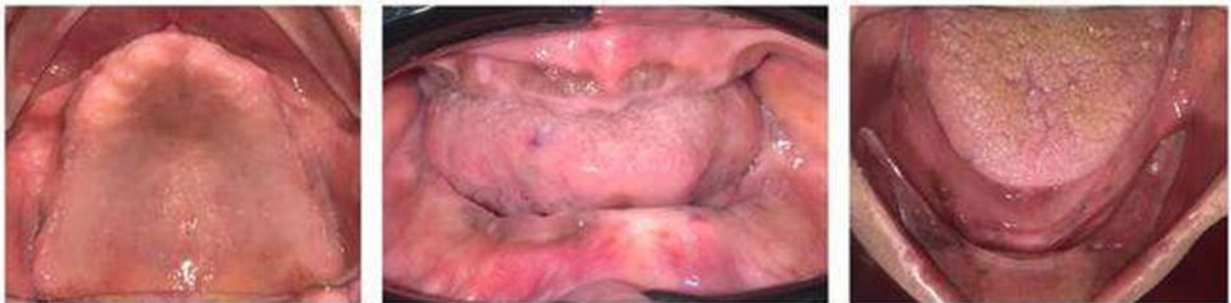

Gambar 1. Foto profil pasien.

3. HASIL DAN PEMBAHASAN

Temuan Klinis

Pemeriksaan ekstraoral menunjukkan wajah berbentuk oval simetris dengan profil konkaf serta bibir hipertoniik. Pemeriksaan intraoral memperlihatkan jaringan lunak yang sehat, palatum berbentuk U, mobilitas lidah normal, dan ridge mandibula datar dengan resorpsi berat. Kebersihan rongga mulut pasien tergolong baik. Evaluasi radiografis menggunakan *cone-beam computed tomography* (CBCT) menunjukkan lebar ridge bukolingual sebesar 7,7 mm pada regio 33 dan 7,8 mm pada regio 43, dengan tinggi ridge berkisar antara 7,8–8,1 mm.



Gambar 2. Foto Intra Oral.

Rencana Perawatan

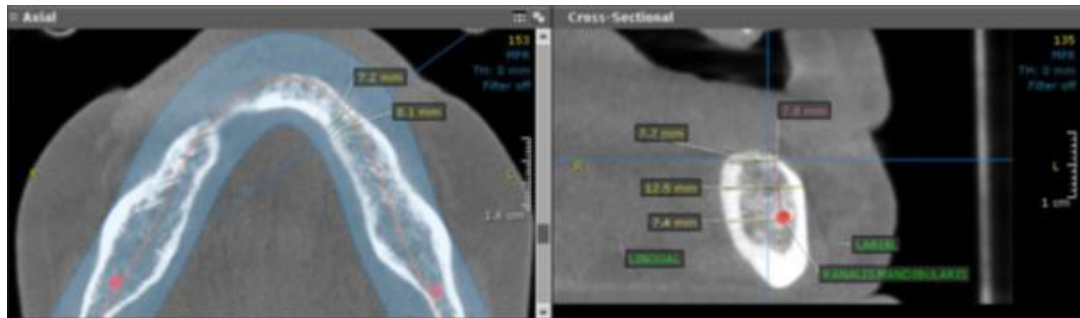
Rencana perawatan meliputi pemasangan dua implan berdiameter standar pada regio 33 dan 43 yang dilanjutkan dengan pembuatan overdenture mandibula menggunakan retensi *locator attachment*. Selain itu, direncanakan pula pembuatan gigi tiruan penuh konvensional pada rahang atas.

Prosedur Klinis

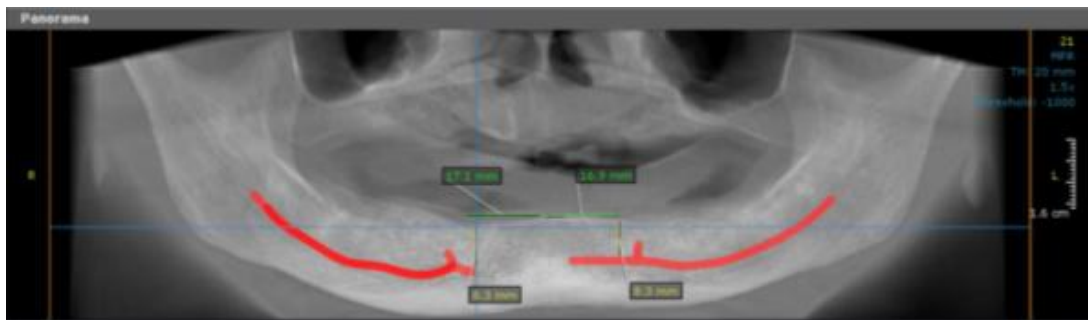
Kunjungan 1 – Pemeriksaan Diagnostik

Pencetakan awal dilakukan menggunakan bahan *irreversible hydrocolloid*. Model diagnostik dibuat menggunakan *dental stone*. Pemeriksaan laboratorium menunjukkan nilai HbA1c sebesar 6,3%, *clotting time* (CT) 9 menit, dan *bleeding time* (BT) 3 menit, yang masih

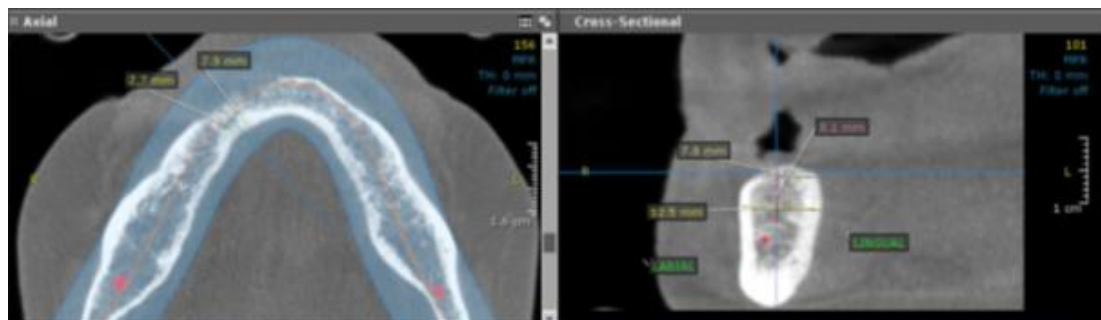
berada dalam batas aman untuk tindakan pembedahan. Pemeriksaan CBCT mengonfirmasi ketersediaan volume tulang yang memadai.



Gambar 3. Gambaran CBCT mandibula pasien regio 43.



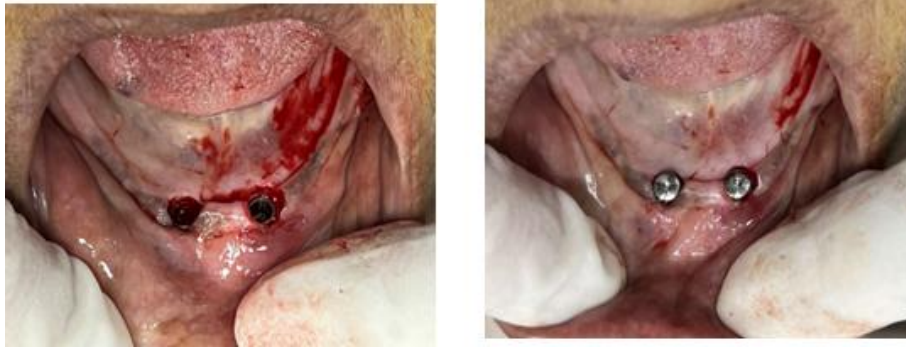Gambar 4. Gambaran CBCT mandibula pasien regio 33.



Gambar 5. Radiograf panoramik mandibula pasien.

Kunjungan 2 – Implant Placement

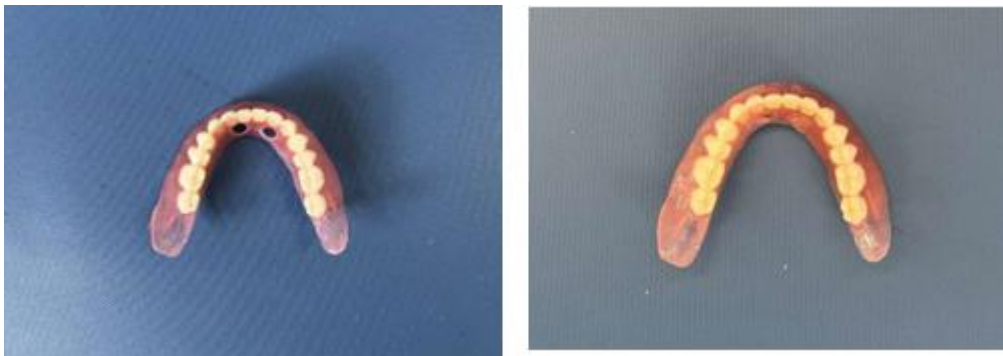Tindakan aseptis dan anestesi dilakukan sebelum prosedur pembedahan. Penandaan menggunakan *surgical template* dilanjutkan dengan insisi *punch. Pilot drill* dan *shaping drill* digunakan untuk mempersiapkan osteotomi hingga kedalaman 8 mm. Dua implan berukuran 4 × 7 mm dipasang 1 mm di bawah permukaan tulang, kemudian dilanjutkan dengan pemasangan *locator abutment* berdiameter 4 mm dengan tinggi gingiva 5 mm.



Gambar 6. Pemasangan Implant dan *Locator*.

Kunjungan 3 – Overdenture Incorporation

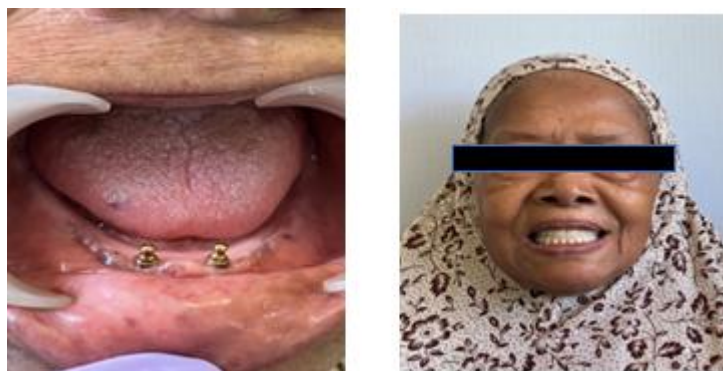Block-out spacer dipasang terlebih dahulu. *Denture cap* dan *nylon male* kemudian diposisikan pada *locator attachment*. Resin akrilik *self-curing* digunakan dalam prosedur *pick-up*. Sisa resin dirapikan, kemudian *overdenture* dipoles hingga halus.



Gambar 7. Proses pemasangan attachment pada gigi tiruan.

Kunjungan 4 – Kontrol

Pasien melaporkan tidak adanya nyeri pascaperawatan. Mukosa tampak sehat, implan stabil, dan retensi *overdenture* memuaskan.



Gambar 8. Gambaran intraoral dan profil pasien saat kontrol.

Pembahasan

Seorang pasien wanita berusia 72 tahun datang ke Klinik Prostodonsia Rumah Sakit Gigi dan Mulut Pendidikan Prof. Soedomo (RSGM Prof. Soedomo) dengan tujuan memperoleh rehabilitasi prostetik akibat gangguan fungsi mastikasi dan fonetik. Pasien memiliki kondisi

kesehatan sistemik yang baik serta jaringan lunak intraoral yang mendukung, sehingga memungkinkan dilakukannya terapi gigi tiruan lengkap (GTL). Pemeriksaan klinis dan objektif menunjukkan bahwa lengkung maksila memiliki tinggi *residual alveolar process* yang memadai, sedangkan ridge mandibula menunjukkan resorpsi lanjut dengan tinggi *residual ridge* yang rendah.

Rencana perawatan definitif difokuskan pada peningkatan retensi dan dukungan prosthesis mandibula. Mengingat kondisi *residual ridge* maksila yang masih baik, tidak diperlukan retensi tambahan pada gigi tiruan penuh rahang atas. Perawatan mandibula dilakukan melalui pemasangan dua implan dental pada regio simfisis untuk mendukung penggunaan *locator abutment* sebagai sistem stabilisasi overdenture. Analisis *cone-beam computed tomography* (CBCT) praoperatif digunakan sebagai panduan dalam menentukan ukuran implan berdasarkan dimensi tulang mandibula secara akurat. Lebar bukolingual tulang pada regio simfisis kanan dan kiri dinilai memadai untuk mendukung pemasangan implan, demikian pula jarak dari puncak alveolar hingga basis mandibula.

Penggunaan *implant-retained overdenture* dengan *locator attachment* diharapkan mampu meningkatkan stabilitas dan performa fungsional prosthesis mandibula secara signifikan. Berdasarkan berbagai literatur, overdenture berbasis implan memiliki stabilitas dan retensi yang lebih baik dibandingkan gigi tiruan konvensional. (Goodacre, 2018) Peningkatan performa tersebut secara langsung berkontribusi terhadap peningkatan kualitas hidup pasien dengan mencegah pergeseran prosthesis saat mastikasi dan memungkinkan pasien mengonsumsi variasi makanan yang lebih luas. Selain itu, dukungan biomekanis dari implan terbukti dapat mengurangi atrofi akibat *disuse* pada tulang residual dan jaringan otot terkait yang umum terjadi pada penggunaan gigi tiruan penuh konvensional semata. (Zarb, 2013)

4. KESIMPULAN

Prognosis kasus ini dinilai baik mengingat pasien memiliki kebersihan rongga mulut yang baik, sikap kooperatif, jaringan oral yang sehat, serta kualitas tulang yang memadai. Keberhasilan overdenture dengan retensi *locator* sangat bergantung pada pemeliharaan rutin dan kebersihan di sekitar abutment.

DAFTAR REFERENSI

Andrei, O. C., Mărgărit, R., Tănăsescu, L. A., Dăguci, L., & Dăguci, C. (2016). Prosthetic rehabilitation of complete edentulous patients with morphological changes induced by age and old ill fitted dentures. *Romanian Journal of Morphology and Embryology = Revue Roumaine de Morphologie et Embryologie*, 57(2 Suppl), 861–864.

- DL, S. (2007). *Textbook of complete denture prosthodontics*. Jaypee Brothers Medical Publishers (P) Ltd. <https://doi.org/10.5005/jp/books/10902>
- Dong, L., Ji, Z., Hu, J., Jiang, Q., & Wei, W. (2025). Oral microbiota shifts following tooth loss affect gut health. *BMC Oral Health*, 25(1), 213. <https://doi.org/10.1186/s12903-025-05581-7>
- Gaewkhiew, P., Sabbah, W., & Bernabé, E. (2017). Does tooth loss affect dietary intake and nutritional status? A systematic review of longitudinal studies. *Journal of Dentistry*, 67, 1–8. <https://doi.org/10.1016/j.jdent.2017.10.012>
- Goodacre, C. J. (2018). Implant overdentures: Their benefits for patients. *Saudi Journal of Medicine & Medical Sciences*, 6(1), 1–1. https://doi.org/10.4103/sjmms.sjmms_136_17
- Katagiri, T., Nakamura, S., Tachibana, Y., Nakayama, K., Mochizuki, A., Dantsuji, M., Baba, K., & Inoue, T. (2025). Tooth loss-associated neuroplasticity of mastication-related motor cortical neurons. *Journal of Oral Biosciences*, 67(1), 100606. <https://doi.org/10.1016/j.job.2024.100606>
- Khalifa, A. K., Wada, M., Ikebe, K., & Maeda, Y. (2016). To what extent residual alveolar ridge can be preserved by implant? A systematic review. *International Journal of Implant Dentistry*, 2(1), 22. <https://doi.org/10.1186/s40729-016-0057-z>
- Khuder, T., Yunus, N., Sulaiman, E., Ibrahim, N., Khalid, T., & Masood, M. (2017). Association between occlusal force distribution in implant overdenture prostheses and residual ridge resorption. *Journal of Oral Rehabilitation*, 44(5), 398–404. <https://doi.org/10.1111/joor.12504>
- Maeno, T. (2024). The hidden impact of tooth loss on overall health: What you need to know. *Journal of Clinical Dentistry and Oral Health*, 8(4). <https://doi.org/10.35841/aacдох-8.4.217>
- Rathee, M., Chahal, S., Alam, M., & Jain, P. (2025). Oral rehabilitation of resorbed mandibular ridges utilizing various techniques for implant-supported prosthesis through conventional and digital approach: A case series. *National Journal of Maxillofacial Surgery*, 16(2), 382–387. https://doi.org/10.4103/njms.njms_48_23
- Zarb, G. A. (2013). *Prosthodontic treatment for edentulous patients: Complete dentures and implant-supported prostheses* (13th ed.). Elsevier Mosby.
- Awad, M. A., & Feine, J. S. (1998). Measuring patient satisfaction with mandibular prostheses. *Community Dentistry and Oral Epidemiology*, 26(6), 400–405. <https://doi.org/10.1111/j.1600-0528.1998.tb01976.x>
- Carlsson, G. E. (2010). Responses of jawbone to pressure. *Gerodontology*, 27(1), 1–9. <https://doi.org/10.1111/j.1741-2358.2009.00321.x>
- Emami, E., de Souza, R. F., Kabawat, M., & Feine, J. S. (2013). The impact of edentulism on oral and general health. *International Journal of Dentistry*, 2013, 498305. <https://doi.org/10.1155/2013/498305>
- Feine, J. S., Carlsson, G. E., Awad, M. A., Chehade, A., Duncan, W. J., Gizani, S., Head, T., Heydecke, G., Lund, J. P., MacEntee, M., Mericske-Stern, R., Mojon, P., Morais, J., Naert, I., Payne, A. G., Penrod, J., Stoker, G. T., Tawse-Smith, A., Taylor, T. D., ...

- Wismeijer, D. (2002). The McGill consensus statement on overdentures. *International Journal of Prosthodontics*, 15(4), 413–414.
- Heydecke, G., Thomason, J. M., Lund, J. P., & Feine, J. S. (2005). The impact of conventional and implant-supported prostheses on social and sexual activities in edentulous adults. *Journal of Dentistry*, 33(8), 649–657. <https://doi.org/10.1016/j.jdent.2004.12.003>
- Misch, C. E. (2014). *Dental implant prosthetics* (2nd ed.). Elsevier Mosby.
- Preshaw, P. M., Walls, A. W. G., Jakubovics, N. S., Moynihan, P. J., Jepson, N. J. A., & Loewy, Z. (2011). Association of removable partial denture use with oral and systemic health. *Journal of Dentistry*, 39(11), 711–719. <https://doi.org/10.1016/j.jdent.2011.08.018>
- Tallgren, A. (1972). The continuing reduction of the residual alveolar ridges in complete denture wearers: A mixed-longitudinal study covering 25 years. *The Journal of Prosthetic Dentistry*, 27(2), 120–132. [https://doi.org/10.1016/0022-3913\(72\)90188-6](https://doi.org/10.1016/0022-3913(72)90188-6)